

Dr. Dominik Nischwitz

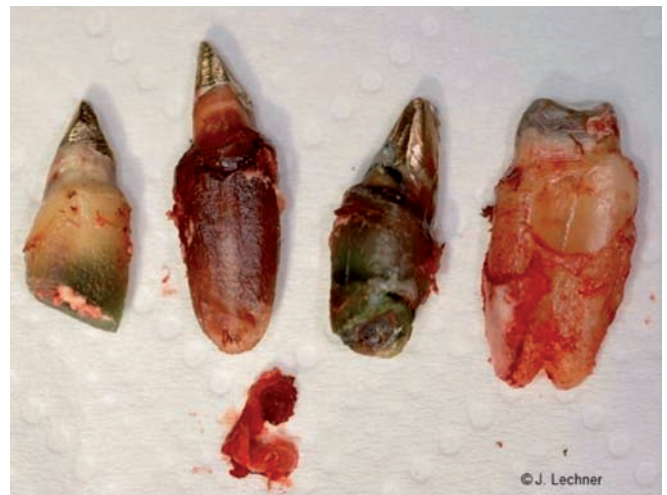## Root2Disease – die Wurzel allen Übels

Der zahnmedizinische Beitrag zur chronischen Krankheit – Endotoxine 24/7.



# An jedem toten Zahn hängt ein kranker Mensch: Aufklärung über schwere gesundheitliche Risiken durch wurzelbehandelte Zähne

- Sowohl die chronisch entzündlichen Erkrankungen als auch sogenannte Autoimmunerkrankungen nehmen seit Jahrzehnten in allen Industrienationen stark zu – die Ursache ist häufig unklar.
- Biologisch denkende / handelnde Zahnärzte und Ärzte sehen deutliche Verbesserungen dieser Krankheiten, wenn wurzelbehandelte Zähne und andere Störfelder in der Mundhöhle konsequent entfernt werden und das Immunsystem gestärkt wird.
- Pro Jahr werden in Deutschland zirka 8 Millionen Wurzelbehandlungen durchgeführt.
- Ist der Mund tatsächlich Spiegel für die Gesundheit?
- Woher kommt dieser Zusammenhang?
- Die Antwort ist simpel: pathogene Bakterien und hochgiftige Abbauprodukte.



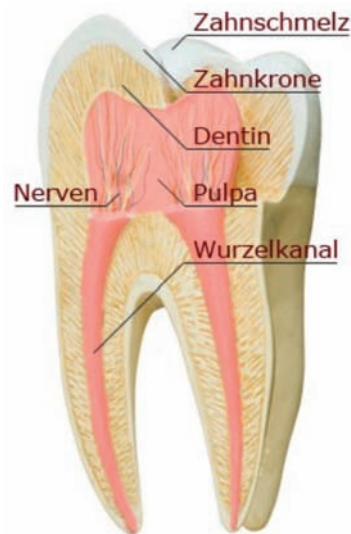
Wurzelbehandelte Zähne

# Wissenschaftliche Grundlagen

## Wie sind Zähne an der Entstehung chronischer Erkrankungen beteiligt?

Wurzelkanalbehandelte Zähne sind tote Zähne. Auch die beste Mikro-Endodontie wird kaum eine komplett bakteriendicht abgeschlossene Wurzel realisieren können. Akzessorische Seitenkanäle und die Endo-Paro Verbindung über die Dentintubuli bleiben bestehen.


Der abgestorbene Zahn, der einmal ein Organ mit eigener Nerv- und Blutversorgung war, verbleibt als toter Pfeiler in der Mundhöhle. Er wird durch unterschiedliche, teils unbekannte Spezies anaerober, pathogener Bakterien besiedelt, die das verbleibende organische Gewebe zersetzen und schädliche Stoffwechselprodukte (Toxine) absondern.



## Toxine

Diese pathogenetischen Bakterien produzieren aus den Aminosäuren Cystein und Methionin als Nebenprodukte des anaeroben Stoffwechsels hochgiftige und potentiell krebserregende Schwefelwasserstoffverbindungen (Thioether/Mercaptan). Diese Toxine können durch irreversible Hemmung am aktiven Zentrum vieler lebenswichtiger körpereigener Enzyme zur Ursache vielfältiger System- und Organ-Erkrankungen werden.

Die Hemmung wichtiger Enzyme in der Atmungskette von Mitochondrien wurde in vitro nachgewiesen. Bei jedem Kauvorgang werden diese Bakterien und v.a. deren Toxine in das Lymphsystem des umliegenden Gewebes abgegeben. Von hier gelangen sie in die Blutbahn (fokale Infektion) und in den gesamten Körper.



Dentinkanälchen in der Vergrößerung

## Welche Bakterien lauern im toten Zahn?

In einer Studie von Siqueira et al. waren in allen endodontisch behandelten Zähnen mit apikaler Entzündung Mikroorganismen nachweisbar, was den Verdacht einer chronischen Infektion nahelegt.

Richardson et al. weisen 75 verschiedene Bakterienstämme in wurzelbehandelten Zähnen mit apikaler Ostitis nach. Besonders häufig findet man in und um die toten Zähne enterococcus faecalis,

capnocytophaga ochracea, fusobacterium nucleatum, leptotrichia buccalis, gemella morbillorum und porphyromonas gingivalis. Vier dieser benannten Spezies befallen das Herz, drei das Nervensystem, zwei Nieren und Gehirn, eine die Kieferhöhle.

Ist auf dem Röntgenbild eine Entzündung der Wurzelspitze zu erkennen, ist die Misserfolgsquote einer Wurzelbehandlung auf Grund der chronischen Infektion deutlich erhöht.

## Immunantwort

Die vitale, gesunde Pulpa und damit das Immunsystem spielen bei der Abwehr dieser Keime eine entscheidende Rolle. Häufig entwickelt sich die durch die Besiedelung entstehende chronische Infektion zu einer chronischen Entzündung des umgebenden Knochens, das Immunsystem wird dauerhaft aktiviert. Die im Zuge der unspezifischen Immunreaktion aktivierten Makrophagen setzen sog. Entzündungsmediatoren (TNF-alpha, IL-1, Wachstumsfaktoren, Prostaglandine (PGE2) und Leukotriene) frei, die in der Blutbahn zirkulieren. Diese Entzündungsmediatoren begünstigen die Entwicklung oder Verschlechterung von chronischen Entzündungen und Autoimmunerkrankungen. Zusätzlich kommt es zur Stimulation von T-Lymphozyten, die ihrerseits TNF-beta produzieren, das auch im Verdacht steht chronische Entzündungen und Krebserkrankungen zu begünstigen. TNF-beta erhöht nachweislich das Risiko an postmenopausalem Brustkrebs zu erkranken.

T. Rau von der Paracelsus Klinik konnte einen deutlichen Zusammenhang zwischen Brustkrebs und Zähnen nachweisen. Bei über 96 % der Brustkrebspatienten fand er wurzelbehandelte Zähne an einem oder mehreren Zähnen des Magenmeridians, im Gegensatz zu 35 % bei gesunden Patienten.

## Diagnostik

### Was sind Störfelder?

Das Konzept des „Störfelds“ (neuromodulatorischer Trigger) im System Mensch geht davon aus, dass ein Entzündungsprozess an einem Ort im Körper eine Reaktion an einer anderen Stelle hervorrufen kann oder zur Therapieresistenz führt (Chronifizierung).

Die **klassische Störfeldererkennung** erfolgt beim Zahnarzt über die Auswertung von Röntgenbildern/klinischen Befunden und deren Zuordnung zu medizinischen Befunden der jeweiligen behandelnden Fachrichtung.

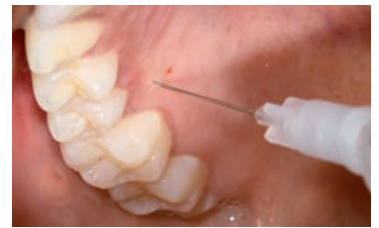
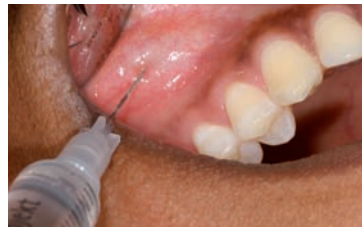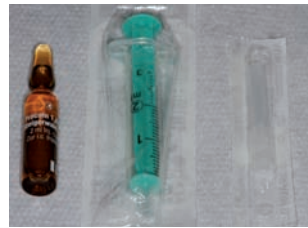### Störfelddiagnostik

Die Zähne gehören zu den bedeutendsten Teilsystemen innerhalb eines Netzwerks selbst regulativ arbeitender Teilbereiche des Organismus. Zähne und ihr zugehöriger Zahnhalteapparat (= Odonton) haben eine Beziehung zu anderen körperlichen Strukturen und Organen. Reinhold Voll hat den Begriff des Odontons geprägt und die direkten und engen Wechselbeziehungen zwischen einzelnen Odontonen und den verschiedenen Bereichen des Körpers identifiziert. Dabei sind Interaktionen und positive wie negative Beeinflussungen im Sinne einer Fernwirkung in beiden Richtungen möglich: Ein gestörtes Organ kann sich pathologisch auf das zugehörige Odonton auswirken und umgekehrt kann ein kranker Zahn oder sein Zahnhalteapparat das mit ihm korrelierende Organ stören (*siehe Seite 7: Meridiansystem für die Patienten zur Eigenanalyse*).

### Röntgendiagnostik / klinische Diagnostik

#### Neuraltherapie: Test Injektion mit 1% Procain:

Die Injektion stellt grundsätzlich eine Art temporären Neustart für die jeweilige Region dar. Über den viszerokutanen Reflex wird das Gehirn angeregt, Augenmerk auf diese Körperpartie zu legen, das potentielle Störfeld wird vom korrespondierenden Organ für eine gewisse Zeit entkoppelt. Zusätzlich wird Procain vor Ort enzymatisch in zwei Bestandteile zerlegt und abgebaut (PABA und Di-Ethyl Amino-Ethanol), dies bewirkt eine verstärkte Durchblutung und Gefäßneubildung im entsprechenden Areal, sowie die Stabilisierung von Nervenzellmembranen durch eine Normalisierung des Aktionspotentials.



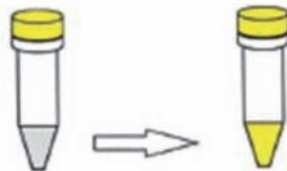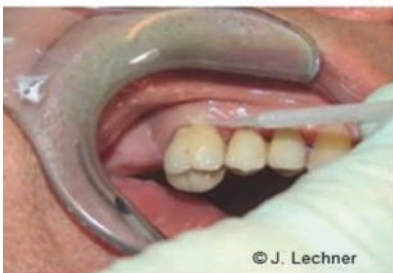Neuraltherapie: der Neustart

Die Patienten werden aufgefordert, nach der Injektion für zirka 24 Stunden alle subtilen Änderungen in ihrer Befindlichkeit zu beobachten. Häufig tritt sogar vor Ort ein sogenanntes Sekundenphänomen (Huneke) ein. Vor allem beim Schulter-Arm Syndrom führt dieses häufig zur spontanen Besserung.

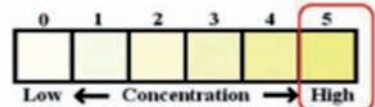
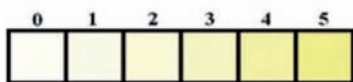
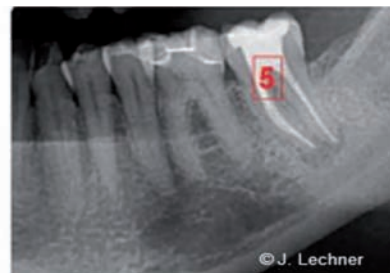Der Effekt sollte zirka acht Stunden anhalten, um den schuldigen Zahn als eindeutiges Störfeld zu diagnostizieren. Die Anästhesie selbst ist von kurzer Dauer und lässt meist nach zirka 30 Minuten nach.

## OroTox®-Test: einfacher Nachweis der Toxin-Belastung

Die OroTox® Probe aus dem Sulcusfluid wird in ein Reagentien-gemisch gebracht, welches auf **schwefelhaltige Verbindungen** einen **gelben Farbumschlag** erzeugt.



Je intensiver der Farbumschlag, um so höher die Konzentration.



## Was misst der OroTox®-Test?

Anstelle einer mikrobiologischen Analyse weist der OroTox®-Test die bakteriellen Stoffwechsel-Produkte **Thioether** und **Mercaptan** nach.

Die Wahrscheinlichkeit bei hohen, positiven, lokalen OroTox®-Tests eine Sensibilisierung durch Mercaptan/Thioether zu erleiden ist **25 mal höher** als ohne hohe OroTox®-Werte.

OroTox® ist kein Diagnostikum per se, gibt jedoch **klare Auskunft** über Intensität und Wahrscheinlichkeit einer systemisch-immunologischen Sensibilisierung auf Mercaptan/Thioether.

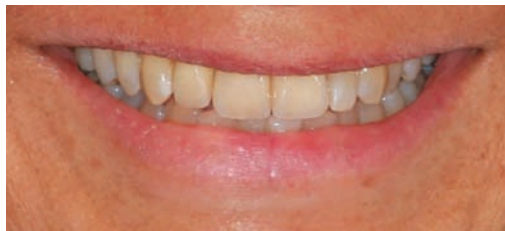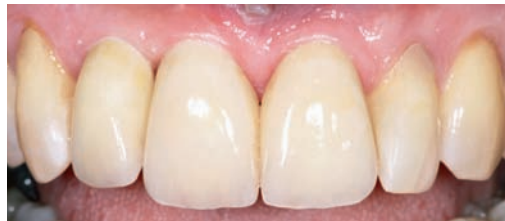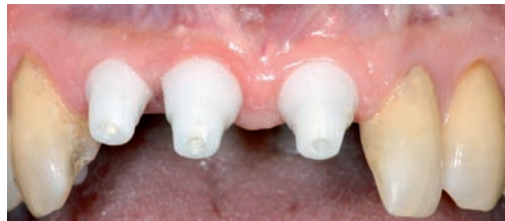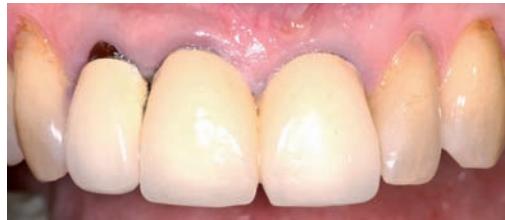# Therapie

## Extraktion

Sehr viele wurzelbehandelte Zähne weisen in irgendeiner Art eine Entzündung des umliegenden Gewebes auf. Besonders gut ist dies auf dem DVT (dreidimensionales Röntgenbild) zu erkennen.

Die Zyste an der Wurzelspitze ist nichts anderes als eine Art Kapsel, die das Immunsystem selbst um dieses infizierte Areal bildet, um es vom restlichen Organismus abzuschirmen. Besonders giftige Zähne ankylosieren häufig auch mit dem umliegenden Knochen. Der Stoffwechsel vor Ort wird still gelegt – wie bei einer Art Gefängnis, mauert der Körper den Zahn ein.

Die einzige Möglichkeit dieser chronischen Intoxikation zu entgehen, besteht darin die toten Zähne chirurgisch zu entfernen. Das umliegende entzündete oder zystische Gewebe muss vollständig beseitigt werden. Weicher Knochen sollte rückstandslos auskürretiert werden. Darauf folgt die Desinfektion des Gewebes mit Ozon. Die Implantation neben noch bestehenden wurzelbehandelten Zähnen sollte nach Ansicht der Autoren Brisman et. al. genauestens evaluiert werden, um einen möglichen Misserfolg durch fokale Infektion zu vermeiden.



*Before&After: Extraktion, Implantation und definitive Kronen*

## Perfekte ästhetische und immunologische Lösung: Keramikimplantate aus Zirkonoxid

Zirkonoxid ist eine elektrisch neutrale biokompatible Keramik ohne jeglichen Störfeldcharakter. Im Gegensatz zum grauen Titan ist es metallfrei und durch seine weisse Farbe hochästhetisch.

Zirkonoxidimplantate vereinen beste Biokompatibilität mit perfekter Ästhetik.

Seit kurzem stehen Zirkonoxidimplantate auch als zweiteilig geschraubte Implantate für alle Indikationen zur Verfügung.

Bei einwurzeligen Zähnen hat sich in der Praxis die Sofortimplantation mit einteiligen Zirkonoxidimplantaten als optimale Lösung herauskristallisiert.

# Meridiansystem für die Patienten zur Eigenanalyse

SINNESOR-GANE	Innenohr	Zunge/Geschmack	Nase/Geruch	Auge	Nase/Geruch/ Stirnhöhle	Nase/Geruch/ Stirnhöhle	Auge	Nase/Geruch	Zunge/Geschmack	Innenohr		
GELENKE	Schulter Ellbogen	Kiefer	Schulter Ellbogen	Knie hinten	Knie hinten	Knie hinten	Schulter Ellbogen	Kiefer	Schulter Ellbogen			
	Hand ulnar Fuß plantar Zehen	Knie vorn	Hand radial Fuß Großzehe	Fuß	Fuß	Fuß	Hand radial Fuß Großzehe	Knie vorn	Hand ulnar Fuß plantar Zehen			
RÜCKEN- MARK- SEGMENTE	Th 1 C8 Th 7 Th 6 Th 5 S 3 S 2 S 1	Th 12 Th 11 L 1	C 7 C 6 C 5 Th 4 Th 3 Th 2 L 5 L 4	Th 8 Th 9 Th 10	L 3 L 2 S 4 S 5 Co	L 3 L 2 S 4 S 5 Co	Th 8 Th 9 Th 10	C 7 C 6 C 5 Th 4 Th 3 Th 2 L 5 L 4	Th 12 Th 11 L 1	Th 1 C8 Th 7 Th 6 Th 5 S 3 S 2 S 1		
WIRBEL	B 1 H 7 B 6 B 5 S 2 S 1	B 12 B 11 L 1	H 7 H 6 H 5 B 4 B 3 L 5 L 4	B 9 B 10	L 3 L 2 Co S 5 S 4 S 3	L 3 L 2 Co S 5 S 4 S 3	B 9 B 10	H 7 H 6 H 5 B 4 B 3 L 5 L 4	B 12 B 11 L 1	B 1 H 7 B 6 B 5 S 2 S 1		
ORGANE	Herz rechts	Pancreas	Lunge	Leber rechts	Niere rechts	Niere links	Leber links	Lunge	Milz	Herz links		
Yin	11-13 h	9-11 h	3-5 h	1-3 h	17-19 h	17-19 h	1-3 h	3-5 h	9-11 h	11-13 h		
	Duodendum Allergien	Magen rechts	Dickdarm	Gallen- blase	Blase rechts urogenitales Gebiet	Blase links urogenitales Gebiet	Gallen- gänge links	Dickdarm	Magen links	Jejunum, Ileum Allergien		
Yang	13-15 h	7-9 h	5-7 h	23-1 h	15-17 h	15-17 h	23-1 h	5-7 h	7-9 h	13-15 h		
ENDOKRINE DRÜSEN	Hypophysen- vorderlap- pen	Nebenschil- d-drüse	Schild- drüse	Thymus	Hypophysen- hinterlappen	Epiphyse	Epiphyse	Hypophysen- hinterlappen	Thymus	Schild- drüse	Nebenschil- d-drüse	Hypophysen- vorderlappen
SONSTIGES	ZNS Psyche	Mammadrüse rechts				Rückenbe- schwerden Kopfschmerzen	Rückenbe- schwerden Kopfschmerzen			Mammadrüse links	ZNS Psyche	
SONSTIGES	Energie- haushalt			Mammadrüse rechts				Mammadrüse links				Energiehaus- halt
ENDOKRINE DRÜSEN GEFÄßSYS- TEME	periphere Nerven	Arterien	Venen	Lymph- gefäße	Keimdrüse	Nebenniere	Nebenniere	Keimdrüse	Lymph- gefäße	Venen	Arterien	periphere Nerven
Yang	11-13 h	3-5 h	9-11 h	1-3 h	17-19 h	17-19 h	1-3 h	9-11 h	3-5 h	9-11 h	3-5 h	11-13 h
Yin	13-15 h	5-7 h	7-9 h	23-1 h	15-17 h	15-17 h	23-1 h	7-9 h	5-7 h	7-9 h	5-7 h	13-15 h
	Herz rechts Kreislauf	Lunge rechts	Pancreas	Leber rechts	Niere rechts	Niere links	Leber links	Milz	Lunge links	Lunge links	Herz links Kreislauf	
ORGANE	Ileum rechts Allergien	Dickdarm rechts Ileosacrales Gebiet	Magen rechts Pylorus	Gallen- blase	Blase rechts urogenitales Gebiet	Blase links urogenitales Gebiet	Gallen- gänge links	Magen links	Dickdarm links	Dickdarm links	Jejunum, Ileum Allergien	
WIRBEL	H 7 B 1 B 5 B 6 S 1 S 2 Hüfte	H 7 H 6 H 5 B 4 B 3 L 5 L 4	B 12 B 11 L 1	B 9 B 10	L 3 L 2 Co S 5 S 4 S 3	L 3 L 2 Co S 5 S 4 S 3	B 9 B 10	B 12 B 11 L 1	H 7 H 6 H 5 B 4 B 3 L 5 L 4	B 12 B 11 L 1	H 7 B 1 B 5 B 6 S 1 S 2 Hüfte	
RÜCKEN- MARK- SEGMENTE	Th 1 C8 Th 7 Th 6 Th 5 S 3 S 2 S 1	C 7 C 6 C 5 Th 4 Th 3 Th 2 L 5 L 4	Th 12 Th 11 L 1	Th 8 Th 9 Th 10	L 3 L 2 Co S 5 S 4	L 3 L 2 Co S 5 S 4	Th 8 Th 9 Th 10	Th 12 Th 11 L 1	C 7 C 6 C 5 Th 4 Th 3 Th 2 L 5 L 4	Th 12 Th 11 L 1	Th 1 C8 Th 7 Th 6 Th 5 S 3 S 2 S 1	
GELENKE	Schulter - Ellbogen	Knie vorn	Knie hinten	Knie hinten	Knie hinten	Knie hinten	Knie vorn	Schulter - Ellbogen	Schulter - Ellbogen			
	Hand ulnar Fuß plantar Zehen	Hand radial Fuß Großzehe	Kiefer	Hüfte	Kreuzsteißbein	Kreuzsteißbein	Hüfte	Kiefer	Hand radial Fuß Großzehe	Hand ulnar Fuß plantar Zehen		
SINNESOR- GANE	Ohr Netzhaut	Siebbeinzellen Nase, Geruch	Kieferhöhle Zunge, Ge- schmack	Auge Sehen	Stirnhöhle Nase, Geruch	Stirnhöhle Nase, Geruch	Auge Sehen	Kieferhöhle Zunge, Ge- schmack	Siebbeinzellen Nase, Geruch	Ohr Netzhaut		

Zahnkorrespondenzen nach Berücksichtigung der Bezüge nach Bahr-Schmid, Voll-Kramer und der Erkenntnisse der TCM.

## Literaturliste

1. J.F. Siqueira, et. al., **Polymerase chain reaction-based analysis of microorganisms associated with failed endodontic treatment.** Oral Surgery, Oral Medicine, Oral Pathology, Oral Radiology and Endodontology 2004; Vol. 97: 85-94
2. J.F. Siqueira, et. al.; **A Scanning Electron Microscopic Evaluation of In Vitro Dentinal Tubules Penetration by selected Anaerobic Bacteria.** Journal of Endodontics, June 1996; Vol. 22 (6)
3. N.M. Chugal, et. al., **Endodontic infection: Some biologic and treatment factors associated with outcome.** Oral Surgery, Oral Medicine, Oral Pathology, Oral Radiology and Endodontology July 2003; Vol. 96 (1)
4. Richardson N, Mordan NJ, Figueiredo JA, Ng YL, Gulabivala K., **Microflora in teeth associated with apical periodontitis: a methodological observational study comparing two protocols and three microscopy techniques.** International Endodontic Journal 2009 October; Vol. 42(10): 908-21
5. J.F. Siqueira, et. al., **Bacteria in the apical root canal of teeth with primary apical periodontitis.** Oral Surgery, Oral Medicine, Oral Pathology, Oral Radiology and Endodontology May 2009; Vol. 107 (5): 721-726
6. Persson S., Edlund MB., Claesson, R., Carlsson J., **The Formation of hydrogen sulfide and methyl mercaptan by oral bacteria.** Oral Microbiology and Immunology 1990 August; Vol. 5 (4): 195-201
7. Lechner, J., **Mehrdimensionale Systemdiagnose des wurzelgefüllten Zahnes.** ZWR-Das Deutsche Zahnärzteblatt 2012; Vol. 121(12): 640-644
8. Nagaoka S., Miyazaki Y., Liu HJ., Iwamoto Y., Kitano M., **Bacterial invasion into dentinal tubules of human vital and non-vital teeth.** Journal of Endodontics 1995 February; Vol. 21 (2): 70-73
9. K.M. Lee et. al., **Genetic polymorphisms of TGF-beta1 & TNF-beta and breast cancer risk.** Breast Cancer Res Treat. 2005 March; Vol. 90 (2):149-55
10. Rau, T., **Der Magen-Meridian und der Funktionskreis Magen – Milz – Pankreas.** SANUM-Post 2011; Vol. 94: 19-24
11. R. S. Brown, et. al., **The anesthetic localization procedure is an aid in ruling out or confirming suspected primary sources of oral or dental pain.** JADA May 1995; Vol. 126
12. Brisman DL., Brisman AS., Moses MS., **Implant failure associated with asymptomatic endodontically treated teeth.** The Journal of American Dental Association 2001 February; Vol. 132 (2): 191-195
13. Coolidge E: **A discussion of clinical results ...** Dent Cosmos 69:1280 (1927).
14. Tansy, M.F.: **Acute and subchronic toxicity studies of rats exposed to vapors of methyl mercaptan and other reduced-sulfur compounds.** J Toxicol Environ Health 8: 71-88 (1981)
15. Piannotti, R. et al.: **Desulfuration of cysteine and methionine by fusobacterium nucleatum.** J Dent Res 65: 913-917 (1986)
16. Hannah, R.S. et al.: **Hydrogen sulfide exposure alters the amino acid content in developing rat CNS.** Neurosci Lett 99: 323-327 (1989)
17. Weiger R et al.: **Periapical status, quality of root canal fillings and estimated endodontic treatment needs in an urban German population.** Endodont Dent Traumatol 13:69 (1997).
18. Murray CA, Saunders WP: **Root canal treatment and general health: a review of the literature.** Int Endod J. 2000 Jan; 33(1): 1 – 18.
19. Kirkevang L et al.: **Frequency and distribution of endodontically treated teeth and apical periodontitis ...** Int Endodont J 34:198 (2001).
20. Figdor, D. et al.: **Starvation survival, growth and recovery of Enterococcus faecalis in human serum.** Oral Microbiol Immunol 18, 234 (2003).
21. Nair, P. N. R. : **Pathogenesis of apical periodontitis and the causes of endodontic failures.** Critical Reviews in Oral Biology & Medicine; Nov2004, Vol. 15 Issue 6, p348
22. Ned Tijdschr Tandheelkd: **Local and potential systemic consequences of endodontic root infection.** 2005 Nov;112(11):416-9.
23. Eckerbom, M. Et al.: **A 20-year follow-up study of endodontic variables and apical status in a Swedish population.** Int Endod J 40, 940 (2007).
24. Graf, K.: **Immunologisch relevante Belastungen aus zahnärztlichen Werkstoffen und deren Wirkung.** UMG 24, 2/2011, 23 – 26
25. Pasqualini, D. et al.: **Association among oral health, apical periodontitis, CD14 polymorphisms, and coronary heart disease in middle-aged adults.** J Endod 2012 Dec; 38(12): 1570 – 7
26. Van der Sluis, L.: **Past and future of endodontics.** ENDO (Lond Engl) 6 (2012).
27. Koch, M.: **On implementation of an endodontic program.** Swed Dent J Suppl 230, 9 (2013).
28. Gomes, M. et al.: **Can Apical Periodontitis Modify Systemic Levels of Inflammatory Markers? A Systematic Review and Metaanalysis.** J Endod 39, 1205 (2013)
29. <http://www.swissdentalsolutions.com>